
Guía rápida para la lectura sistemática del ECG pediátrico

FJ. Pérez-Lescure Picarzo

Cardiología Infantil, Unidad de Pediatría, Fundación Hospital de Alcorcón, Madrid.

Rev Pediatr Aten Primaria. 2006;8:319-26

Francisco Javier Pérez-Lescure Picarzo, jplescore@fhhalcorcon.es

Lectura sistemática (figura 1)

1. Frecuencia.
2. Ritmo y eje de la onda P.
3. Eje del complejo QRS y de la onda T.
4. Onda P.
5. Complejo QRS.
6. Onda T y segmento ST.
7. Intervalos PR y QT.

Figura 1. Ajustes básicos: Velocidad del papel 25 mm/seg.; Voltaje 10 mm = 1 mV.

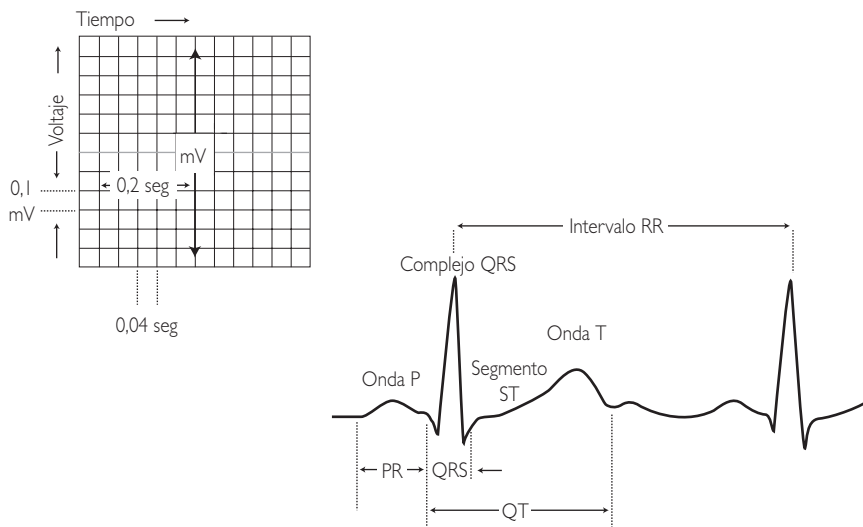
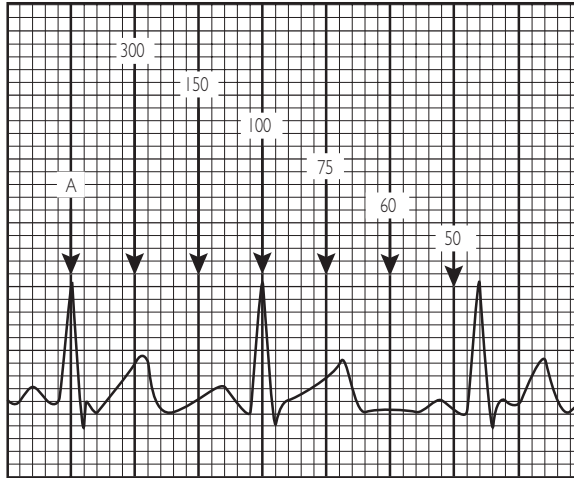


Figura 2. Frecuencia cardíaca.



1. Frecuencia cardíaca (FC)

Buscar una onda R que coincida con una línea vertical gruesa (A) del papel; localizar el latido siguiente; según dónde se sitúe la onda R del latido siguiente podemos estimar la FC (100 lpm en el ejemplo) (figura 2 y tabla I).

2. Ritmo y eje de la onda P

Eje de la onda P: localizar cuadrante con derivaciones I y aVF (figura 3).

En ritmo sinusal, la onda P es positiva en I y aVF (tabla II).

Tabla I. Valores normales. Frecuencia cardíaca (lpm)

Edad	Rango (media)
Neonato	95-150 (123)
1-2 meses	121-179 (149)
3-5 meses	106-186 (141)
6-11 meses	109-169 (134)
1-2 años	89-151 (119)
3-4 años	73-137 (108)
5-7 años	65-133 (100)
8-11 años	62-130 (91)
12-15 años	60-119 (85)

Lpm: Latidos por minuto.

Figura 3. Ritmo y eje de la onda P.

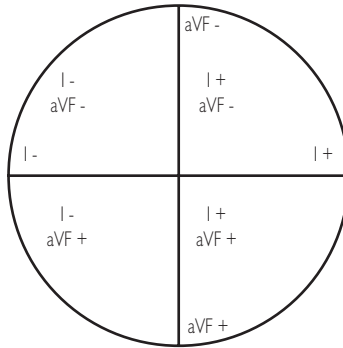


Tabla II. Eje de la onda P y origen del impulso auricular

Eje onda P	Origen impulso auricular
Entre 0° y 90°	Porción superior AD (nodo sinusal) = normal
Entre 90° y 180°	Porción superior AI
Entre 180° y 270°	Porción inferior AI
Entre 270° y 360°	Porción inferior AD

AD: Aurícula derecha; AI: Aurícula izquierda.

3. Eje del complejo QRS y de la onda T

Eje QRS

1. Localizar un cuadrante utilizando las derivaciones I y aVF (figura 4).

2. Encontrar una derivación con complejos QRS isodifásicos (altura de la onda R aproximadamente igual a la profundidad de la onda S). El eje QRS será perpendicular a esta derivación dentro del cuadrante seleccionado (tabla III).

Eje de la onda T

– Normal: entre 0 y 90°

4. Onda P

– Hipertrofia auricular derecha: ondas P altas (≥ 3 mm) en cualquier derivación.

– Hipertrofia auricular izquierda: ondas P anchas:

- < 1 año: > 0,08 seg.
- 1-3 años: > 0,09 seg.
- > 3 años: > 0,1 seg.

Figura 4. Localización del eje del complejo QRS.

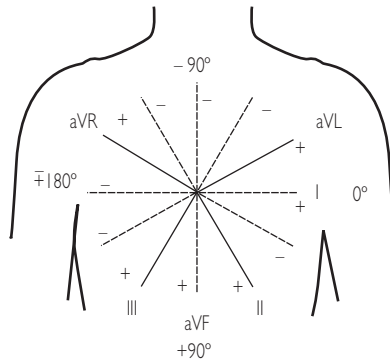


Tabla III. Eje QRS; valores normales

Edad	Media (rango)
1 semana-1 mes	+110° (de +30 hasta +180)
1-3 meses	+70° (de +10 hasta +125)
3 meses-3 años	+60° (de +10 hasta +110)
> 3 años	+60° (de +20 hasta +120)

5. Complejo QRS

Morfología del complejo QRS

(tabla IV)

Bloqueo incompleto de rama derecha

- Patrón RSR' en V1, con duración normal del complejo QRS.
- La imagen RSR' en V1 es normal siempre que:
 - La duración del QRS no esté aumentada.

- R' < 15 mm en menores de 1 año de edad y < 10 mm en mayores de 1 año.

Bloqueo completo de rama derecha

- Desviación del eje QRS a la derecha.
- Patrón RSR' en V1, con duración del complejo QRS > LSN.
- S ancha y empastada en I, V5 y V6.
- R' empastada terminal en aVR y V2.

Tabla IV. Duración QRS; LSN (límites superiores de la normalidad) según edad

Edad (años)	RN -3 a	3-8 a	8-12 a	12-16 a	Adulto
Duración (seg.)	0,07	0,08	0,09	0,10	0,10

Hemibloqueo anterior izquierdo

- Desviación izquierda del eje QRS (-30° a -90°) con duración normal.
- Complejo rS en II, III y aVF.
- Complejo qR en I y aVL.

Hemibloqueo posterior izquierdo

- Desviación derecha del eje QRS (+120° a +180°)
- Complejo rS en I y aVL.
- Complejo qR en II, III y aVF.

Bloqueo completo de rama izquierda

- Desviación del eje QRS a la izquierda para la edad del paciente.
- Duración del QRS > LSN para la edad.
- Ondas R empastadas y anchas con ausencia de Q en I, aVL, V5 y V6.
- Ondas S anchas en V1 y V2.

Amplitud del complejo QRS

(tabla V)

Tabla V. Voltajes de las ondas R y S según la derivación y la edad. Media y (p98)

Edad	Amplitud en V1 (mm)		Amplitud en V6 (mm)	
	R	S	R	S
< 1 d	13,8 (26,1)	8,5 (22,7)	4,2 (11,1)	3,2 (9,6)
1-2 d	14,1 (26,9)	9,1 (20,7)	4,5 (12,2)	3,0 (9,4)
3-6 d	12,9 (24,2)	6,6 (16,8)	5,2 (12,1)	3,5 (9,8)
1-3 s	10,6 (20,8)	4,2 (10,8)	7,6 (16,4)	3,4 (9,8)
1-2 m	9,5 (18,4)	5,0 (12,4)	11,6 (21,4)	2,7 (6,4)
3-5 m	9,8 (19,8)	5,7 (17,1)	13,1 (22,4)	2,9 (9,9)
6-11 m	9,4 (20,3)	6,4 (18,1)	12,6 (22,7)	2,1 (7,2)
1-2 a	8,9 (17,7)	8,4 (21,0)	13,1 (22,6)	1,9 (6,6)
3-4 a	8,1 (18,2)	10,2 (21,4)	14,8 (24,2)	1,5 (5,2)
5-7 a	6,7 (13,9)	12,0 (23,8)	16,3 (26,5)	1,2 (4,0)
8-11 a	5,4 (12,1)	11,9 (25,4)	16,3 (25,4)	1,0 (3,9)
12-15 a	4,1 (9,9)	10,8 (21,2)	14,3 (23,0)	0,8 (3,7)

Hipertrofia ventricular derecha

Uno o más de:

- R en V1 > p98.
- S en V6 > p98.
- T positiva en V1 después del 4.º día de vida y antes de los 10 años.
- Complejo qR en V1.
- Complejo RSR' en V1 con R' > 15 mm en menores de 1 año; o > 10 mm en mayores de 1 año.
- Aumento de la relación R/S en V1.
- Desviación del eje a la derecha.

Hipertrofia ventricular izquierda

Uno o más de:

- R en V6 > p98.
- Onda Q > 4 mm en V5 o V6.
- R en V1 por debajo del percentil 5.
- S en V1 > p98.
- Desviación del eje a la izquierda.

Onda Q

- Puede estar presente en I, II, III, aVL y AVF y casi siempre también en V5 y V6. Se consideran anormales cuando son de duración superior a 0,03 seg, o amplitud por encima del LSN. La amplitud varía con la edad y la derivación. Se considera amplitud normal: < 2 mm en aVL, < 3 mm en I y < 4 mm en II, y aVF. En III y V6 varía ampliamente según la edad (tabla VI).
- Ondas Q patológicas sugieren: hipertrofia ventricular (derecha o izquierda), bloqueo de rama izquierda o después de un infarto de miocardio.

Progresión RS

- En los adultos y en los niños mayores de tres años:
 - R pequeña y S dominante en V1.
 - R y S similares en V2 y V3.
 - R dominantes en V4-V6.

Tabla VI. Amplitud de la onda Q. Valores p98 onda Q (mm) según la edad en III y V6

	< 1 día	1-2 d	3-6 d	1-3 s	1-2 m	3-5 m
III	4,5	6,5	5,5	6	7,5	6,5
V6	2	2,5	3	3	3	3
	6-11 m	1-2 a	3-4 a	5-7 a	8-11 a	12-15 a
III	8,5	6	5	4	3	3
V6	3	3	3,5	4,5	3	3

- Neonatos:
 - R dominante en V1 y V2.
 - S dominante en V5 y V6.
- Progresión anormal sugiere: hipertrofia ventricular, alteraciones de la conducción ventricular o infarto de miocardio.

vertidas sugiere: hipertrofia ventricular izquierda grave, miocarditis, pericarditis o isquemia miocárdica.

6. Onda T y segmento ST

Onda T

- Positiva en V1 durante los primeros días de vida.
- Negativa en V1 desde los 7 días hasta los 10 años de edad.
- Siempre positivas en V5-V6 en mayores de 48 horas de vida; si in-

Segmento ST

- El segmento ST no debe estar elevado más de 1 mm, ni descendido más de 0,5 mm en ninguna derivación, en los niños.
- "Repolarización precoz" (variante normal en adolescentes sanos): elevación del segmento ST < 4 mm en las derivaciones laterales (V4-V6) e inferiores (I, III y AVF) acompañado de ondas T altas.
- Desviaciones anormales del segmento ST, sospechar: pericarditis,

Tabla VII. Intervalo PR; límite inferior de la normalidad (seg.)

< 3 años	0,08
3-16 años	0,10
> 16 años	0,12

Tabla VIII. Valores límite superior normalidad intervalo PR (seg.)

Edad	Valor límite superior normalidad
< 1d	0,16
1d-3s	0,14
1m-2m	0,13
3m-5m	0,15
6m-11m	0,16
1a-2a	0,15
3a-7a	0,16
8a-11a	0,17
12a-15a	0,18
Adulto	0,20

isquemia miocárdica, hipertrofia ventricular izquierda o derecha graves, efecto digitálico, miocarditis o alteraciones hidroelectrolíticas.

7. Intervalos PR y QT

Intervalo PR

- PR corto sugiere (tabla VII): preexcitación (síndrome Wolf-Parkinson-White).
- PR largo (tabla VIII): bloqueo AV de primer grado (intervalo PR > LSN), sugiere: miocarditis, alteraciones electrolíticas, hiperpotasemia, intoxicación por digital, ingesta de fármacos o personas normales con aumento del tono vagal.

Intervalo QT (tabla IX)

- $QT_c = QT / \sqrt{\text{intervalo R-R}}$ (medido en seg.)

Intervalo QT prolongado: hipocalcemia, miocarditis, enfermedades miocárdicas difusas, traumatismo craneal y síndrome de QT largo, fármacos (eritromicina, antihistamínicos)

Abreviaturas

lpm: Latidos por minuto.

d: días

m: meses.

a: años.

s: semanas.

mm: milímetros.

seg: segundos.

LSN: límite superior de la normalidad.

Tabla IX. Valores normales del intervalo QT_c

< 6 meses	≤ 0,450 seg
Niños	≤ 0,440 seg
Adolescentes y adultos	≤ 0,425 seg