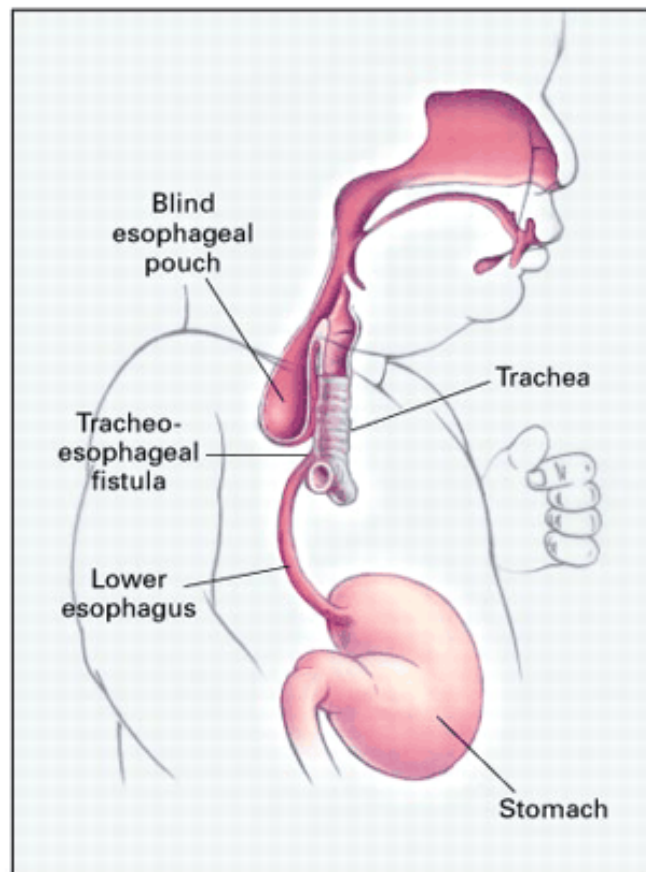


PRINCIPALES MALFORMACIONES DIGESTIVAS



Antonio Cuñarro Alonso
Abril 2002.

PRINCIPALES MALFORMACIONES DIGESTIVAS.

Si bien la mayoría de las malformaciones digestivas se presentan únicas, existe un gran número de ellas que son problemas parciales asociados a procesos generales, ej. el íleo meconial como síntoma de la mucoviscidosis, la atresia de esófago como parte del complejo sindrómico asociado a la trisomía 13-15, el onfalocele como parte de la pentalogía de Cantrell, etc. En estos casos el cirujano se debe plantear la cronología de las intervenciones sucesivas de acuerdo a la viabilidad del neonato y en ocasiones se plantean problemas de difícil solución.

Desde un punto de vista académico, las malformaciones congénitas digestivas que requieren tratamiento quirúrgico en el periodo neonatal se pueden dividir en tres grandes grupos o apartados:

1. Atresias del esófago y del tracto gastrointestinal.
2. Defectos de rotación del intestino.
3. Duplicaciones digestivas.

ANOMALÍAS CONGÉNITAS DEL ESÓFAGO.

ATRESIA DE ESÓFAGO

CONCEPTO.- Se denomina así a la interrupción congénita del esófago, con o sin conexión con el aparato respiratorio. El hecho de que embriológicamente la formación del esófago y la tráquea sean simultáneas durante las seis primeras semanas de gestación y ambos procedan de un mismo tracto endodérmico explica la frecuencia con la que existe atresia del esófago con fístula traqueoesofágica asociada.

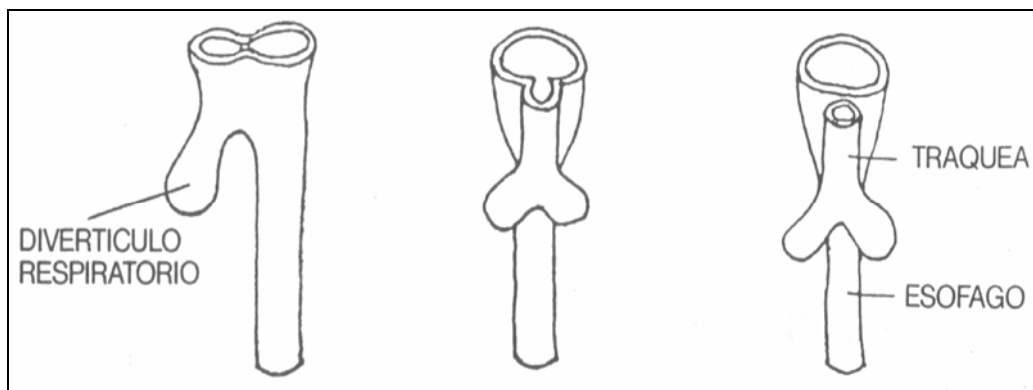


Fig. 1: Embriología del tracto digestivo-respiratorio.

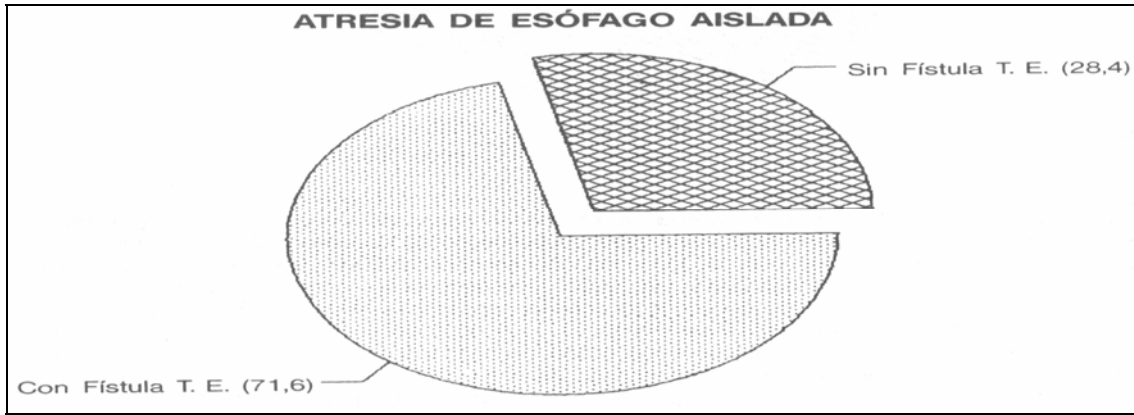


Fig. 2: Incidencia de atresia esofágica +/- fístula traqueoesofágica.

La frecuencia de esta malformación es de un caso cada 3.000 - 3.500 nacidos vivos, con incidencia similar para ambos sexos. Esta frecuencia es equivalente a la del labio leporino y aproximadamente la mitad de la estenosis pilórica hipertrófica. Se conoce desde hace muchos años que la incidencia de esta malformación depende de factores ambientales, de tal manera que los casos de atresias de esófago llegan a los centros especializados en su tratamiento agrupados en "rachas" y excepcionalmente como casos aislados.

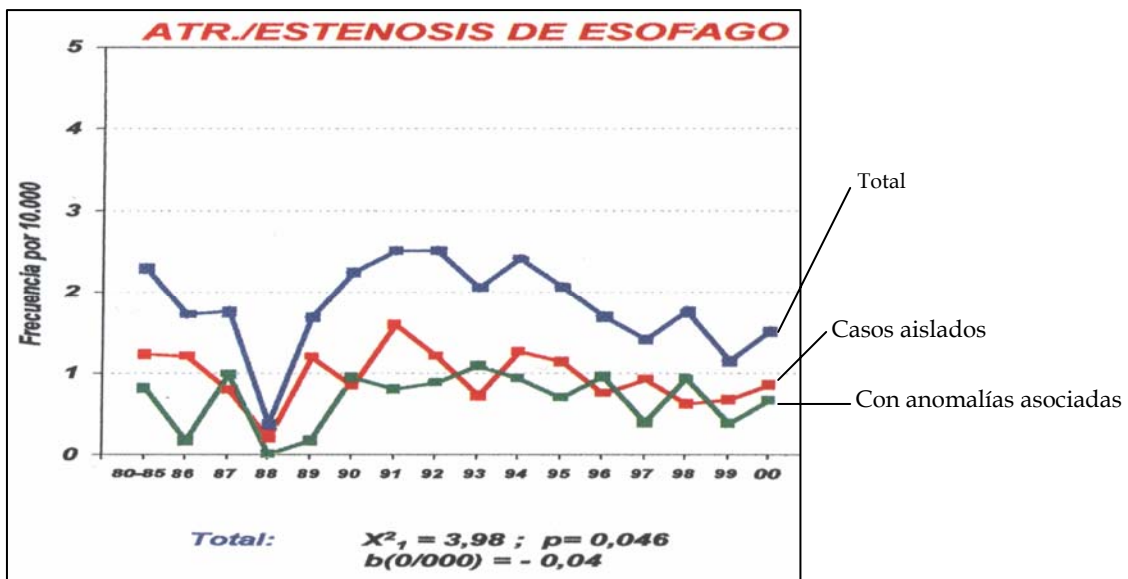


Fig. 3: Incidencia de la estenosis/atresia esofágica.

CLASIFICACIÓN.- En 1964 publica Gross en su libro sobre Cirugía Pediátrica la clasificación de esta anomalía que todavía es universalmente admitida. Previa a ésta, la clasificación de Voght (1929) modificada por Ladd y Roberts.








	AUSENCIA DE ESÓFAGO	A. E. SIN F. T. E.	A. E. CON F. T. E.			F. T. E. SIN A. E.	ESTENOSIS ESOFÁGICA
							
VOGHT	I	II	IIIb	IIIa	IIIc		
GROSS		A	B	C	D	E	
STEPHENS y cols.		B	E	A	D	C	F

Fig. 4: Tipos de atresia de esófago y su frecuencia.

La frecuencia del tipo C de Gross es muy superior a la de los demás tipos; suponiendo algo más del 80% del total.

ANOMALÍAS ASOCIADAS.- Existen un gran número de anomalías asociadas a la Atresia de Esófago (hasta en un 50% de los casos). Clásicamente se dividen en graves y leves. Graves serían aquellas malformaciones que por sí solas requieren tratamiento quirúrgico y cuya presencia agravaría el pronóstico de la AE. En la literatura encontramos alrededor del 30% de anomalías graves y un 44% de anomalías leves.

Las anomalías asociadas **graves** son en orden de frecuencia:

- Anomalías cardiovasculares: ductus permeable, CIV, Coartación aórtica, Tetralogía de Fallot... (Sospechar ante anomalías vertebrales y/o costales).
- Anomalías digestivas: atresia duodenal (muestra la característica imagen de doble burbuja en la Rx abdomen), atresia anal, onfalocele... Merece especial mención la asociación VATER (V=vertebrales, A=anales, TE=fístula TE, R=radiales y/o renales).
- Anomalías urológicas: hidronefrosis, agenesia renal, riñón poliquístico, etc.
- Otras. Cromosómicas: trisomía 21, trisomía 13, 15, 18; neurológicas: meningocele, hidrocefalia, craneostenosis, etc.

Entre anomalías asociadas leves, las más frecuentes son las óseas: costovertebrales, presencia de 11 ó 13 costillas, hemivértebras, agenesia sacra etc. Y otras como la sindactilia y el divertículo de Meckel.

Síndromes y niños con múltiples defectos congénitos que incluyen entre sus rasgos A.E.± F.T.E. (según la base de datos de Possum 1989):

1. Síndrome Acalasia-adrenal-alacrimal (S. De Allgrove).
2. Síndrome de Acalasia-microcefalia.
3. Síndrome Acrorrenal (S. De Siegler).
4. Agnathia, sinotia, microstomía.
5. Asociación CHARGE.
6. Trisomía 8 en mosaico.
7. Delección del 13 q.
8. Trisomía 18.
9. Trisomía 21.
10. Triploidía.
11. Coloboma, fístula traqueoesofágica, defectos cardíacos.
12. Sordera, vitíligo, acalasia.
13. Secuencia de Di George.
14. Síndrome de disqueratosis congénita.
15. Atresia esofágica, coloboma y anomalías de pies (S. De Mehes).
16. Leiomioma de esófago, nefritis, sordera.
17. Displasia facio-aurículo-vertebral.
18. Hipoplasia femoral y facies inusual.
19. Fisura Laringotraqueoesofágica, hipoplasia pulmonar unilateral.
20. Anomalías congénitas múltiples y odontomas.
21. Retraso mental, asimetría pectoral e hipoplasia muscular.
22. Fenilcetonuria materna.
23. Microcefalia, F.T.E., anomalías de manos (S. De Feingold).
24. Deficiencia múltiple de sulfatasa.
25. Síndrome de Opitz-Frías.
26. Secuencia de Potter.
27. Pseudohermafroditismo, defectos mullerianos, urinarios y anales.
28. Squisis asociación.
29. Secuencia de sirenomelia.
30. Asociación de agenesia traqueal.
31. F.T.E., orejas de murciélago, sinalangismo (S. De Blaiichman).
32. Asociación VATER.
33. Síndrome de Weaver-Johnson.

CLÍNICA Y DIAGNÓSTICO.- La AE es una malformación congénita que si no es diagnosticada al nacimiento y tratada correctamente, las posibilidades de supervivencia son muy escasas. En estos casos el diagnóstico prenatal es difícil y no siempre posible, sin embargo existen dos signos que nos pueden ayudar: el hidramnios que en el 30-50% de los casos acompaña a las atresias, y la prematuridad que la acompaña en el 34% de la casuística.

Los signos clínicos más típicos para el diagnóstico son:

- Aumento de secreciones y saliva en boca y faringe: sialorrea.
- Crisis de sofocación, tos y cianosis.

Esta clínica es más evidente si se realiza toma de alimentación oral. Ante la sospecha de malformación esofágica nunca se debe dar ésta, ya que el alimento provocaría una neumonía aspirativa (típica imagen radiológica de colapso y/o condensación en segmento posterior del LSD o en segmento 6 de LID). Se debe intentar pasar una sonda al estómago a través de un orificio nasal, y si la sonda se detiene y no pasa se debe practicar de urgencia, una Rx de tórax con sonda radio-opaca. En caso de atresia, la sonda se detiene en el bolsón superior y se enrolla sobre él. Algunas veces, muy raras, está justificado añadir una pequeña cantidad de contraste a la sonda para descartar una fístula del bolsón superior. La existencia de aire infradiafragmático nos demostrará la existencia de una fístula en el bolsón inferior (puede originar distensión abdominal más marcada si se requirió PPI como medida de reanimación. Si es muy marcada, la gastrostomía puede aliviar dicha situación aunque en ocasiones hace que el soporte ventilatorio escape por esta vía, lo que hará preciso sellar la fístula). En caso de no existir aire intestinal se trata de una atresia tipo A sin fístula traqueoesofágica, con depresión abdominal.

La radiología y la ecografía además nos ayudarán a descartar otras malformaciones asociadas.

PRONÓSTICO.- Depende de las condiciones del neonato, especialmente el peso y las malformaciones asociadas, y de las condiciones en que se encuentre su pulmón. Así Waterston (1962) diferenció tres grupos de enfermos en cuanto a su pronóstico:

Clase A	Peso al nacimiento > 2.500 g y ausencia de neumonía u otra malformación asociada
Clase B	Peso al nacimiento entre 2.500-1.800 g sin neumonía o malformaciones asociadas Peso al nacimiento > 2.500 g que asocia neumonía o malformación asociada
Clase C	Peso al nacimiento < 1.800 g Peso al nacimiento > 1.800 g que asocia neumonía grave o malformación congénita complicada

La supervivencia de la clase A es del 100%; de la clase B de más del 85%; y la clase C rara vez logra superar el 60% de supervivencia.

Otras clasificaciones han surgido posteriores a ésta, como la del Grupo de Trabajo de Montreal (que no considera el peso del recién nacido), o la de Spitz; sin llegar a sustituir a la propuesta por Waterston.

TABLA 2. Clasificación de Spitz	
Grupo I	Peso al nacimiento \geq 1.500 g sin malformación cardíaca grave
Grupo II	Peso al nacimiento $<$ 1.500 g o malformación cardíaca grave
Grupo III	Peso al nacimiento $<$ 1.500 g y malformación cardíaca grave

TRATAMIENTO PREOPERATORIO.- Una vez diagnosticado el neonato se debe monitorizar y establecer una serie de cuidados antes de llevarlo al quirófano, siempre que se encuentre en condiciones de soportar la cirugía:

1. Asegurar vía aérea (intubación). Ante neumonía severa o SDR: ventilación y soporte vital.
2. Aspiración continua de secreciones orofaríngeas y del bolsón superior con un tubo de doble luz.
3. Posición en decúbito prono y antitrendelenburg; o bien semisentado.
4. Mantenimiento de la temperatura y prevención de hipoglucemia neonatal.
5. Antibioterapia I.V. profiláctica: vancomicina + gentamicina; clindamicina + amikacina, ampicilina + gentamicina, etc.
6. Balance de líquidos y electrolitos mediante fluidoterapia IV hasta la nutrición enteral introducida inicialmente por sonda nasogástrica (si es posible) o gastrostomía.

La alimentación vía oral comenzará al quinto día postcirugía si la situación clínica y radiológica lo permite.

* Es importante valorar antes de la intervención:

- La situación general del niño: clínica y analítica, especialmente los gases en sangre (pO_2 y pCO_2), las pruebas cruzamiento sanguíneo y coagulación.

- La existencia de anomalías asociadas, prematuridad, trisomías, otras malformaciones graves, etc. En algunas ocasiones deberemos recurrir al Comité de Ética del Hospital, si este existe, para valorar las posibilidades de supervivencia del neonato. Con la concomitancia de otras malformaciones graves, es necesario valorar la cronología del tratamiento quirúrgico.

TRATAMIENTO.- El cirujano mediante toracotomía a través del 4º espacio intercostal derecho y vía extrapleurales, llega al esófago, cierra y secciona la fístula traqueoesofágica y practica una anastomosis terminoterminal entre los bolsones esofágicos, dejando un drenaje bajo agua. Si la distancia entre los dos extremos es muy amplia y no es posible la anastomosis, se le practicará solamente el cierre de la fístula y una gastrostomía para alimentación, dejando para más tarde (3^{er}-4º mes) el intentar unir los dos bolsones esofágicos.

COMPLICACIONES.- En esta patología las complicaciones son frecuentes dependiendo fundamentalmente del tipo de atresia y de las anomalías asociadas.

Las más frecuentes son:

- Estenosis de la anastomosis: ocurre en el 25% de los casos. Está en relación con la distancia entre los bolsones, la tensión en la anastomosis y la vascularización de la misma. También influye en ello el reflujo gastroesofágico. Se trata con dilataciones endoscópicas con muy buen resultado.
- Dehiscencia parcial de la anastomosis esofágica: ocurre con relativa frecuencia y es de buen pronóstico. El contraste radiológico se escapa por la anastomosis hacia el espacio extrapleurales. En estos casos se retrasa temporalmente la alimentación oral y se continúa con parenteral una o dos semanas hasta que se cierre la dehiscencia.
- Refistulización: Generalmente por infección; se puede abrir de nuevo la fístula traqueoesofágica. El diagnóstico se debe confirmar por endoscopia. Es una complicación grave que requiere la reoperación.
- Reflujo gastroesofágico grave: favorecido por la incoordinación motora esofágica secundaria a la atresia y por la cortedad del segmento intraabdominal tras una anastomosis con tensión leve mantenida. El tratamiento médico es suficiente en la mayoría de los casos, y si es preciso recurrir a la cirugía ésta puede realizarse por vía laparoscópica.

TRATAMIENTO DE LA ATRESIA DE ESÓFAGO TIPO I:

Cuando no existe fístula traqueoesofágica, los bolsones esofágicos están muy separados entre sí y la anastomosis término-terminal en la época neonatal es muy difícil. Por tanto se requiere una valoración previa de la situación de los bolsones esofágicos realizándose una gastrostomía para alimentación y examen del bolsón inferior, y un sondaje del superior que debe mantener una aspiración constante de la saliva para no provocar una neumonía aspirativa.

Es importante en estos casos mantener al neonato en posición de Rickham con aspiración nasoesofágica continua hasta que por medio de dilataciones progresivas de ambos bolsones se logre realizar su anastomosis, o si ello es imposible se practicará una esofagostomía y una posterior esofagocolonoplastia.

Para reducir la tensión de la anastomosis en casos en donde existía una gran distancia de separación, se puede recurrir a una miotomía circular para disminuir el riesgo de anastomosis. Otra alternativa terapéutica es la esofagostomía cervical con gastrostomía de alimentación con la intención de realizar una esofagocolonoplastia o una tubulización gástrica. Intervenciones que se realizarían entre los 3-12 meses de edad.

ESTENOSIS CONGÉNITA Y MEMBRANAS

Incidencia de uno cada 25.000-50.000 recién nacidos vivos. La estenosis intrínseca del esófago puede clasificarse en:

- Estenosis asociada a remanentes ectópicos traqueobronquiales (cartílago, epitelio respiratorio, etc) en la pared del esófago, fundamentalmente a nivel de 1/3 distal.
- Diafragma membranoso ⇒ en esófago superior o inferior.
- Estenosis fibromuscular ⇒ en esófago superior o inferior.

CLÍNICA.- Si la estenosis es severa se desarrollará disfagia para líquidos en primeros días/semanas de vida. Infecciones respiratorias recurrentes, saliveo incesante o fallo de medro pueden darse además. Pueden asociarse anomalías congénitas como la atresia esofágica, síndrome de Down, anomalías cardíacas, ano-rectales, atresia duodenal, etc (si bien su frecuencia es muy inferior a las asociadas a atresia de esófago).

DIAGNÓSTICO.- Radiológico. Confirmación endoscópica.

TRATAMIENTO.-

- Si estenosis por remanentes traqueobronquiales: resección transtorácica o transabdominal asociado a cirugía antiRGE.
- Membranas: escisión o dilatación.
- Estenosis fibromusculares: Dilataciones sucesivas. Rara vez Cirugía.

ANOMALÍAS CONGÉNITAS DEL ESTÓMAGO

Pueden ser asintomáticas durante la lactancia y primera infancia.

DIAFRAGMA ANTRAL O SEPTO PREPILÓRICO

Rara anomalía consistente en una tela ó membrana submucosa cubierta por mucosa gástrica. La obstrucción puede ser completa o parcial, si ésta membrana está perforada.

CLÍNICA.- Una obstrucción completa produce una clínica similar a la atresia pilórica: vómitos persistentes NO biliosos, que aparecen poco tiempo después del nacimiento. La clínica de la obstrucción incompleta depende del tamaño de la perforación de la membrana, pero generalmente se presenta como vómitos recurrentes y fallo de medro en los primeros meses de vida. Durante la primera infancia puede asociarse dolor epigástrico y vómitos y flatulencias tras las tomas.

DIAGNÓSTICO DIFERENCIAL.- GEA viral recurrente.

- Ulcus péptico.

DIAGNÓSTICO.-

- Si el diafragma antral ocasiona obstrucción completa \Rightarrow aire gástrico y ausencia de gas a nivel distal.
- Radiografía baritada: Línea radiolúcida en antro gástrico asociado a un pobre relleno antral.
- Endoscopia:
 - o Pequeña apertura fija antral rodeada de mucosa gástrica lisa.
 - o Peristalsis gástrica normal pre y postmembrana.
 - o Membrana de tamaño constante.

TRATAMIENTO.-

- Obstrucción completa: Excisión en el neonato, inspeccionando posibles atresias asociadas.
- Obstrucción parcial: Excisión o transección endoscópica.

ATRESIA PILÓRICA

Representa <1% de las atresias digestivas. Generalmente es una atresia solitaria. Incidencia familiar para los casos solitarios y de atresias múltiples (¿factor genético?). Asociación con epidermolisis bullosa letal como forma de presentación de un síndrome autosómico recesivo.

CLÍNICA.-

- Durante la gestación: polihidramnios y CIR.
- Recién nacido de bajo peso.
- Vómitos NO biliosos persistentes desde los primeros días de vida, junto con distensión abdominal ALTA y vientre excavado; y peristalsis visible.
- Rotura gástrica.

DIAGNÓSTICO.-

- Ecográfico durante la gestación.
- Radiología: aire confinado al estómago.
- Si calcificaciones abdominales entonces pensar en atresias múltiples.

TRATAMIENTO.-

- Si diagnóstico prenatal \Rightarrow Sonda nasogástrica desde el nacimiento para descomprimir estómago.
- Si diagnóstico postnatal \Rightarrow fluidoterapia correctora de la alcalosis metabólica con hipocloremia e hipopotasemia.
- Si membrana pilórica \Rightarrow piloroplastia de Heinike-Mikulicz.
- Si hay pérdida completa de la continuidad del tubo digestivo o hay tracto fibroso entre los dos extremos \Rightarrow gastroduodenostomía de elección (gastroyeyunostomía como segunda elección).

MICROGASTRIA

Asociado a otras malformaciones: atresia pilórica, malrotación, situs inversus, asplenia, ausencia de vesícula biliar, anoftalmia, micrognatia, etc.

CLÍNICA.- Comienzo insidioso. Fallo de medro más vómitos y/o RGE (neumonía aspirativa).

DIAGNÓSTICO.- Radiografía con contraste: muestra un pequeño estómago tubular asociado en la mayoría de los casos a megaesófago y RGE. En ocasiones presentan malrotaciones.

TRATAMIENTO.-

-Conservador: Comidas frecuentes de pequeño volumen, hipercalóricas. Posición semisentado.

-Quirúrgico: Anastomosis de una doble luz yeyunal con yeyunoyeyunostomía en Y de Roux. Resultados poco brillantes.

HETEROTOPIA GÁSTRICA

Una de las malformaciones gástricas más frecuentes. Suele ser tejido pancreático (2% de hallazgos en necropsias). Generalmente es un cuadro asintomático aunque puede cursar con vómitos, dolor epigástrico, etc. El diagnóstico es endoscópico (nódulo de 1 a 3 cms de diámetro próximo a píloro); y el tratamiento definitivo es su extirpación si ocasiona molestias.

DUPLICACIÓN GÁSTRICA

Rara anomalía. Más frecuente en mujeres. Las verdaderas duplicaciones son muy infrecuentes. Las duplicaciones quísticas próximas a la región pilórica son más frecuentes (en curvatura mayor, pared posterior). La mayoría de las veces no comunican con la luz del tracto gastrointestinal a menos que se perforen.

CLÍNICA.-

- Masa abdominal.
- Si impide o retrasa el vaciamiento \Rightarrow vómitos. Similar a una estenosis pilórica. Disfagia.
- Ulceración de la pared del quiste \Rightarrow hematemesis o melenas.
- Ulceración al peritoneo \Rightarrow peritonitis.
- Fístula a colon.
- Torsión /volvulación si el quiste es pediculado.

DIAGNÓSTICO.-

- Palpación.
- Radiografía baritada.
- Ecografía.
- RNM
- Tc.

TRATAMIENTO.- Cirugía: Exéresis, marsupialización de la luz de la duplicación del estómago o gastrectomía parcial.

VÓLVULO GÁSTRICO

La volvulación puede ser:

- Organoaxial; a lo largo del eje mayor gástrico, de cardias a píloro.
- Mesenterioaxial; el eje pasaría por curvatura mayor hasta la menor.
Es el tipo más frecuente.

CLÍNICA.- Aguda, con distensión gástrica, ocasionalmente vómitos, dolor abdominal, e incluso distress respiratorio agudo. Puede asociarse a eventración del diafragma, hernia diafragmática, etc.

FISIOPATOLOGÍA.-

- Fracaso en la fijación peritoneal con laxitud ligamentosa.
- Adhesiones.
- Bandas enteromesentéricas anormales.

DIAGNÓSTICO.-

- Clínico + dificultad para la intubación nasogástrica.
- Radiológico: distensión del cuadrante superior izquierdo del estómago con ocasional estrechez pilórica.

TRATAMIENTO.- Se realizará intervención quirúrgica lo más temprano posible, reduciendo el vólvulo (con extirpación de los segmentos no viables si los hubiese), seguido de fijación gástrica: gastropexia anterior +/- gastrostomía de Stamm de descompresión. La recurrencia del vólvulo es un hecho infrecuente.

ESTENOSIS HIPERTRÓFICA DE PÍLORO

Aparece más frecuentemente en el sexo masculino y en el primer hijo. Existe incidencia familiar en el 15% de los casos sin un patrón fijo de herencia.

ETIOLOGIA.- Se desconoce. Apoya su origen congénito la alta coincidencia de este proceso en gemelos univitelinos frente a los bivitelinos. ¿Papel de la hipergastrinemia en respuesta al estrés?.

ANATOMIA PATOLÓGICA Y FISIOPATOLOGÍA.- Existe hiperplasia e hipertrofia de la musculatura lisa de todo el antro gástrico, no sólo del esfínter pilórico, hasta el inicio del duodeno. Afecta fundamentalmente a las fibras circulares, pero también a las longitudinales; sobreañadiéndose a la estrechez del paso el edema de la mucosa y los espasmos ocasionales que se producen. El antro queda reducido a un estrecho canal que se obstruye fácilmente. Existe hipertrofia compensadora de la musculatura lisa del resto del estómago para intentar mantener el vaciado gástrico.

MANIFESTACIONES CLÍNICAS.- Los vómitos suelen comenzar en la segunda o tercera semana de vida. Es raro que se retrasen hasta el segundo o tercer mes. Suelen ser en chorro y abundantes, con contenido solamente gástrico coincidiendo o no con las tomas, aunque suelen vomitar tras cada una de éstas, siendo de carácter mucoso si son muy intensos o incluso hemorrágicos si se ha producido daño en la pared gástrica o esofagitis. No existe pérdida de apetito. Es frecuente la oliguria y el estreñimiento. No siempre existe intervalo libre desde el nacimiento hasta la presentación de los primeros vómitos, como sucede en el síndrome frenopilórico de Rovinalta, en el que hay asociada una hernia hiatal. En ocasiones existe ictericia a expensas de hiperbilirrubinemia indirecta resultado de la alteración de la circulación enterohepática, la compresión de las vías biliares o la coexistencia de una enfermedad de Gilbert.

En la exploración, pueden observarse diversos grados de deshidratación y desnutrición dependiendo de lo avanzado del proceso. Se pueden ver movimientos peristálticos de izquierda a derecha y, ocasionalmente, se consigue palpar una masa del tamaño de una aceituna, dura, móvil y no dolorosa a la derecha del epigastrio y por debajo del borde hepático.

La alteración metabólica más frecuente en estos pacientes es la alcalosis hipoclorémica-hipopotasémica debida a los intensos vómitos. La cifra sérica de cloruros puede variar desde casi lo normal hasta incluso 70 mEq/l y puede utilizarse como índice grosero del déficit de potasio; así, si el cloro es normal, el déficit de potasio puede ser mínimo.

DIAGNÓSTICO.- La ecografía permite ver la típica imagen de donut, y medir el diámetro, grosor y longitud del músculo pilórico (regla de π : > 3 mm de espesor parietal de píloro, > 14 mm de diámetro de oliva pilórica superior, y; > 16 mm de longitud de oliva pilórica). Si existen dudas con la ecografía es necesario realizar un estudio radiológico con bario. Se observa entonces un conducto pilórico delgado y alargado que se ve como una línea de bario única ("signo de la cuerda") o a veces doble y un bulbo duodenal en forma de paraguas abierto sobre el píloro hipertrófico. La presencia de una única burbuja aérea gástrica en la radiografía simple de abdomen, nos permite diferenciarle de la atresia duodenal.

DIAGNÓSTICO DIFERENCIAL.- Hay que realizar diagnóstico diferencial con todas aquellas causas de vómitos en las primeras semanas de vida: mala técnica de alimentación, reflujo gastroesofágico, insuficiencia suprarrenal congénita (acidosis metabólica con potasio sérico y sodio urinario altos), errores congénitos del metabolismo (letargia, coma o convulsiones) y gastroenteritis. Menos frecuente podría simular una estenosis hipertrófica de píloro la existencia de una membrana pilórica o la duplicación o estenosis del duodeno.

TRATAMIENTO.- El tratamiento es quirúrgico, después de corregir las alteraciones metabólicas, realizar lavado gástrico, administrar vitamina K y mantener un ayuno de al menos 12 horas. La técnica es la piloromiotomía extramucosa de Fredet-Ramstedt-Weber que consiste en la incisión de las capas serosa y muscular del antro y del píloro dejando que la mucosa se prolapse entre las fibras musculares. Posteriormente se reinicia la alimentación oral de forma gradual. Los vómitos cesan, en la mayoría de los casos, después de la cirugía aunque radiologicamente puede persistir la estrechez del conducto durante meses. Ocasionalmente persisten vómitos en los cinco días siguientes al postoperatorio que suelen deberse a la existencia de una gastritis. Si los vómitos persisten después de cinco días hay que pensar en una piloromiotomía incompleta o en la existencia simultánea de una hernia hiatal, estenosis duodenal o un reflujo gastroesofágico.

ANOMALIAS CONGÉNITAS DE INTESTINO

ATRESIA Y ESTENOSIS INTESTINAL

La atresia intestinal es la causa más frecuente de obstrucción intestinal neonatal. Puede presentarse a cualquier nivel del intestino, duodeno, yeyuno, ileon y colon. Son más frecuentes a nivel yeyuno-ileal y son excepcionales las de colon.

La incidencia de la atresia intestinal es aproximadamente de un caso por cada 3.000-4.000 nacidos vivos. Esta frecuencia es similar a la de la atresia de esófago y aproximadamente tres veces mayor que la enfermedad de Hirschsprung.

Recuerdo embriológico. Existen, clásicamente, dos teorías embriológicas para explicar la patogenia de las atresias intestinales:

- a) *Teoría de la recanalización de Tandler.* Según este autor, primitivamente el tubo digestivo sería un cordón rígido sin luz, que en sucesivas semanas de gestación se iría recanalizando hasta formarse completamente la luz intestinal. Un defecto en la recanalización de ese intestino provocaría la atresia.
- b) *Teoría vascular.* Según esta teoría un defecto en la vascularización del intestino en la época prenatal provocaría la atresia. Existen una serie de hechos que parecen demostrar la veracidad de esta última teoría, como son:
 - a. El hallazgo de meconio y células de descamación intestinal distales a la atresia.
 - b. La posibilidad de reproducir atresias intestinales en animales de experimentación provocando alteraciones vasculares. Esto es un hecho comprobado por multitud de autores.

ANOMALÍAS ASOCIADAS.- La atresia intestinal se asocia con frecuencia a otras malformaciones congénitas:

- a) Genéticas, especialmente algún tipo de trisomías. La trisomía 21 se asocia a atresia duodenal (30% de los casos).
- b) Cardíacas, frecuentemente canal común, ductus, etc.
- c) Renales, frecuentes en las atresias bajas.
- d) Prematuridad, casi constante en las atresias complicadas.
- e) Defectos de la pared abdominal como el onfalocele y la gastrosquisis pueden asociarse también a atresia intestinal.

Hay que señalar también que un 20% de los casos de atresia intestinal se asocia a mucoviscidosis y su consecuencia es el íleo meconial.

TIPOS DE ATRESIA INTESTINAL.-

1. Atresia duodenal.

Hay diferentes tipos de obstrucción duodenal:

- a. En relación a su forma anatómica:
 - i. Completa, con frecuencia membranosa.
 - ii. Incompleta, generalmente estenosis provocada por páncreas anular.
- b. En relación al lugar de atresia:
 - i. Supravateriana, excepcional.
 - ii. Infravateriana, las más frecuentes.

El diagnóstico se realiza por la clínica y la radiología. La imagen radiológica es típica. Existen dos únicas burbujas de aire en la cavidad abdominal, que corresponden a estómago y duodeno. Si la obstrucción es infravateriana los vómitos son biliosos.

2. Atresia yeyuno-ileal.

Generalmente solitarias (múltiples en el 6-20% de los casos), afectan por igual a ambos sexos; siendo más frecuentes en ileon distal (36%) o yeyuno proximal (31%). Habitualmente se trata de niños pequeños para su edad gestacional. Existe la posibilidad de presentación familiar, habiéndose descrito un modelo de herencia autosómico recesivo. La imagen radiológica es típica con niveles hidroaéreos múltiples y asas dilatadas. Si se asocia a peritonitis meconial aparecen calcificaciones peritoneales. Desde el punto de vista morfológico podemos encontrar cuatro tipos de atresia yeyuno-ileal:

- Tipo I. Atresia membranosa. 20% de los casos. No hay interrupción del intestino ni de su meso, sólo de su luz.
- Tipo II. Este tipo de atresia muestra dos bolsones ciegos separados por un cordón fibroso. (30% de los casos).
- Tipo IIIa. En este tipo hay separación de bolsones con defecto de meso. Es el más frecuente. (35%).
- Tipo IIIb. Este tipo se llama también "apple peel" o "árbol de navidad" (10%). Es una malformación compleja que asocia una atresia yeyunal y un gran defecto de meso. El ileon muy corto, aparece enrollado sobre una arteria ileocólica, en forma de peladura de manzana. Esta malformación se asocia a intestino corto y a prematuridad.
- Tipo IV. Atresia múltiple (5%). Suele incluir varias atresias de diferentes tipos.

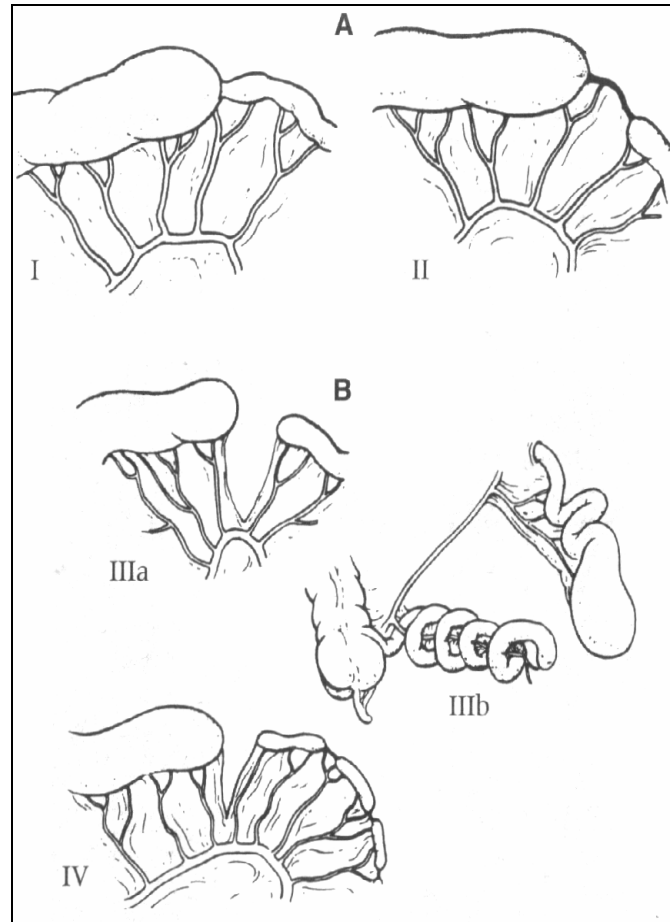


Fig. 5. Tipos de atresia intestinal.

3. Atresia cólica.

Se presenta como interrupción completa de la luz intestinal a nivel cólico. Su mayor frecuencia es del tipo I o membranosa aunque podemos encontrar atresias a lo largo del marco cólico de iguales características que las del delgado.

4. Atresias ano-rectales

Son las más frecuentes en el grupo de las atresias de intestino grueso. Se clasifican en altas o bajas según la separación del bolsón rectal en relación al periné. Es frecuente que las atresias altas tengan fístulas rectourinarias y malformaciones asociadas (60% de los casos), mientras las bajas tienen un porcentaje menor de anomalías asociadas (20% de los casos).

5. Íleo meconial

El íleo meconial se produce cuando existe una impactación del meconio a nivel del ileon terminal y colon, y provoca una obstrucción completa en el periodo fetal. Esta impactación está provocada por la existencia de un meconio anormalmente espeso y adherente, difícil de extraer de la luz intestinal incluso

quirúrgicamente. Es la consecuencia de la fibrosis quística, que se encuentra en el 95% de los casos de íleo meconial.

Clásicamente se diferencian dos tipos de íleo meconial, el simple y el complicado:

- a. El simple (60%) se caracteriza por la impactación de meconio intestinal sin otra patología intestinal asociada.
- b. El complicado se asocia a una serie de cuadros patológicos intestinales que agravan extraordinariamente el pronóstico. Los más frecuentes son:
 - 1 El Vólvulo de intestino delgado.
 - 2 La atresia de íleon, única o múltiple.
 - 3 El pseudoquistes meconial.
 - 4 La estenosis ileal.
 - 5 La perforación intestinal con peritonitis meconial.

A estas situaciones complejas hay que unir siempre el comportamiento clínico de estos enfermos de mucoviscidosis, con secreciones constantes, neumonías de repetición (1ª causa de muerte en estos niños) que ocasionan con frecuencia neumotórax, trastornos de absorción intestinal, etc.

La sintomatología neonatal suele comenzar como la de una obstrucción intestinal baja, con vómitos biliosos a las 12 ó 24 horas del nacimiento, distensión abdominal y ausencia de deposición meconial. La radiología nos demostrará un cuadro obstructivo con acúmulo granular denso que los radiólogos llaman en "miga de pan", de predominio en flanco derecho, a veces con calcificaciones meconiales por peritonitis meconial, y en ocasiones con neumoperitoneo por perforación intestinal.

DIAGNÓSTICO Y TRATAMIENTO.- Todo tipo de atresia intestinal provoca un cuadro de obstrucción intestinal en el neonato que con frecuencia es diagnosticado antes del nacimiento por ecografía a la madre (en el seno de un polihidramnios), y por un cuadro sindrómico típico consistente en:

- Distensión abdominal.
- Vómitos biliosos.
- Deshidratación y alteración del equilibrio ácido-base.

Ello impone una actitud urgente en el diagnóstico y tratamiento quirúrgico.

El diagnóstico se realiza por la clínica y la radiología. Así una Rx de abdomen en posición erecta nos dará inmediatamente el diagnóstico de

obstrucción intestinal y la altura de la misma, dependiendo fundamentalmente de la cantidad de aire intestinal dilatado que veamos en la radiografía. No se debe dar contraste de bario, pues dificultaría el paso de fluido en el postoperatorio. Sí podemos añadir un contraste hidrosoluble, aunque generalmente no es necesario, y con la radiología simple basta para imponer el tratamiento quirúrgico. Es interesante añadir que en casos de obstrucción intestinal alta, duodenal, un enema opaco puede ayudar en el diagnóstico de una malrotación intestinal con obstrucción duodenal extrínseca.

La expulsión de meconio puede ayudarnos también en el diagnóstico. Las atresias altas se acompañan de expulsión normal de meconio, nunca las bajas.

El tratamiento preoperatorio está encaminado a situar al neonato en las mejores condiciones posibles para la intervención quirúrgica: fluidoterapia y antibioterapia IV.

TRATAMIENTO OPERATORIO.- El cirujano debe realizar una laparotomía amplia, para explorar cuidadosamente no sólo la zona donde se presume la obstrucción sino la totalidad del intestino buscando todo tipo de anomalías, otras atresias, malposiciones, duplicaciones, etc.

En casos de atresia duodenal por páncreas anular, el cirujano practicará siempre una duodenoduodenostomía laterolateral por encima del páncreas sin intentar disecarlo. Si la obstrucción es membranosa se puede reseca la membrana mediante una duodenostomía. En el recién nacido está contraindicado realizar una técnica de gastroenteroanastomosis como se realiza con frecuencia en el adulto. Se debe realizar una gastrostomía descompresiva y pasar una sonda transanastomótica a través del mismo orificio de la gastrostomía.

En casos de atresia intestinal, el cirujano deberá realizar una anastomosis terminoterminal entre los extremos atrésicos siempre que esto sea posible. Frecuentemente la diferencia de tamaño en el proximal dilatado, y el distal mínimo hacen necesario una remodelación del asa proximal para conseguir una buena anastomosis. Se aconseja la gastrostomía en caso de atresia yeyunal.

En casos de atresia múltiple se deben reseca aquellos fragmentos de intestino que se presume inviables, aún teniendo en cuenta que se puede dejar el intestino del neonato extraordinariamente corto. En estos casos hay que procurar conservar, si esto es posible, la válvula ileocecal, pues su papel en casos de cortedad intestinal es fundamental para asegurar la supervivencia. Ese "síndrome de intestino corto" reviste especial gravedad en la época neonatal y necesita de un adecuado tratamiento postoperatorio apoyado en la nutrición parenteral y enteral hasta que el intestino recupera su capacidad absorptiva normal.

En otras ocasiones cuando las condiciones del intestino no permitan realizar una anastomosis con garantía, el cirujano debe optar por realizar una ileostomía o colostomía, derivando temporalmente el intestino hasta conseguir la recuperación local suficiente como para asegurar su vitalidad.

En caso de íleo meconial el tratamiento quirúrgico consiste en realizar una laparotomía y extraer manualmente el meconio intestinal mediante una enterostomía generalmente en el ileon terminal. Existen además una serie de fármacos hiperosmolares (gastrografín, acetil cisteína, etc.) que pueden ayudar a solucionar un cuadro de obstrucción meconial, generalmente a continuación de la cirugía, que en gran parte de los casos (40%) es imprescindible. Estas sustancias se utilizarán en enemas rectales y en infusión gástrica. También se utilizan a través de la ileostomía que el cirujano deja después de la intervención para limpiar el colon de meconio en los días posteriores a la misma. Las complicaciones (shock hipovolémico o perforación -durante la administración del enema o hasta 48 horas después-) suelen ser poco frecuentes, y si el neonato no tiene otras malformaciones los resultados son muy buenos.

DIVERTÍCULO DE MECKEL

Es la anomalía más frecuente del tubo digestivo. Este divertículo verdadero existe en un 2-3% de las personas, con una proporción varón-mujer de 3:1; y es el resultado de una atresia incompleta del conducto onfalomesentérico que comunica el intestino con el saco vitelino en el embrión. Puede persistir un cordón fibroso desde el divertículo hasta el ombligo y ocasionalmente todo el conducto ser permeable; en ese momento, se habla de conducto onfalomesentérico persistente.

ANATOMÍA PATOLÓGICA.- El divertículo de Meckel se encuentra a unos 50-75 cm antes de la válvula ileocecal en el borde antimesentérico. En más de un 35% de los casos existe tejido gástrico o pancreático cerca de su extremo. La secreción de ácido o pepsina por esta mucosa puede producir una úlcera con sangrado posterior, en la base del divertículo o en el intestino adyacente. Puede ocurrir también diverticulitis llegando incluso a la perforación. Ocasionalmente el divertículo de Meckel se convierte en la cabeza de una invaginación íleo-ileal y más raramente puede volvularse. Si el divertículo se aloja en una hernia inguinal indirecta se habla de hernia de Littré.

MANIFESTACIONES CLÍNICAS.- Los dos años son la edad más frecuente para el inicio de los síntomas, siendo el más característico la hemorragia rectal no dolorosa, que aparece aislada, sin heces; con un color oscuro o pardo rojizo.

Puede manifestarse también como hemorragias ocultas en heces produciendo una anemia ferropénica refractaria al tratamiento con hierro.

Si aparece dolor abdominal puede ser agudo, por diverticulitis, o vago y recidivante. Puede haber también síntomas de peritonitis por perforación de una úlcera en el divertículo, o de obstrucción intestinal si se ha producido una invaginación o un vólvulo. Un niño (no recién nacido) con obstrucción intestinal, si no ha sido operado anteriormente y se descarta una invaginación, lo más probable es que tenga un divertículo de Meckel o un remanente fibroso.

DIAGNÓSTICO.- Se realiza mediante la gammagrafía con tecnecio-99, que se elimina por mucosa gástrica. Es una prueba segura y específica. Si es negativa, es muy poco probable que el paciente tenga un divertículo de Meckel. Esta patología no puede demostrarse en estudios radiográficos con bario.

TRATAMIENTO.- Extirpación quirúrgica del divertículo. Ocasionalmente sin resección del ileon adyacente, pero si la cirugía se realiza tras sangrado o sospecha de úlcera, se retirará el mínimo segmento intestinal posible y se realizará anastomosis término-terminal.

ANO IMPERFORADO

Se trata de una malformación congénita sin una apertura anal obvia. La mayoría tienen una fístula desde recto distal hasta periné o aparato genitourinario. La incidencia es de 1 por cada 5000 nacimientos. Puede ocurrir de forma aislada o como parte del síndrome VACTERL.

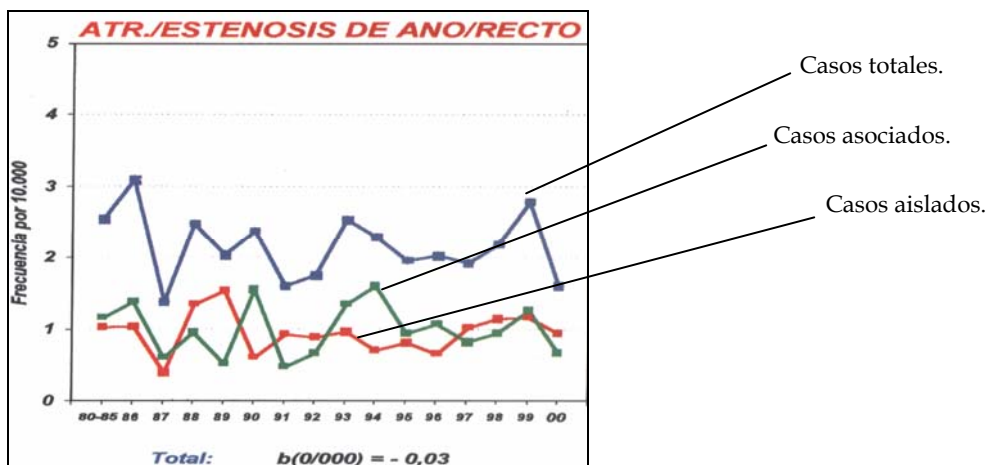


Fig.6: Incidencia de atresia/estenosis anal.

Desde el punto de vista clínico, las lesiones se dividen en altas o bajas, dependiendo si el final de la malformación queda por encima o por debajo del componente puborrectal del complejo del elevador del ano. Las malformaciones bajas pueden manejarse con simples dilataciones o cirugía menor perineal, como la anoplastia perineal. Se sospechará si en NIÑOS aparece meconio en cualquier lugar del periné o en el rafe medio del escroto, aún ante falta de

evidencia de fístula anocutánea. En las NIÑAS suele ser evidente una fístula anocutánea o anovestibular. Los defectos altos requieren colostomía temporal neonatal, y una corrección formal posterior a los 3-9 meses, cerrando entonces la colostomía: anorrectoplastia mediosagital de Pena vs procedimiento de Mollard. Se sospechará en NIÑOS, si el meconio aparece en la orina pero no es visible en ningún lugar del periné. La mayoría de las lesiones altas finalizan con una fístula desde el intestino a vejiga, uretra o vagina. A menudo estas anomalías se asocian con malformaciones en tracto genitourinario, espinal o cardiaco. En las lesiones altas el esfínter anal interno está ausente en prácticamente todos los casos mientras que el externo está presente al menos en parte, aunque su relación normal con la ampolla se ha perdido si el ano es ectópico o no existe apertura a periné. Como norma los pacientes con defectos en el sacro tienen menos desarrollados los músculos esfinterianos.

Las complicaciones más frecuentes incluyen: la recurrencia de la fístula rectourinaria, el prolapso de la mucosa, estreñimiento, e incontinencia, siendo ésta el principal problema. El principal determinante de si se alcanzará o no continencia normal es el nivel de la lesión, ya que sólo una minoría de aquellos con lesiones altas alcanzarán dicha continencia antes de la edad escolar, consiguiendo una aceptable continencia social al llegar a la adolescencia.

La ecografía y el TC han sido recomendados como ayuda para determinar el nivel de la lesión. Una radiografía lumbosacra y una ecografía del aparato urinario debe ser realizada en todos los casos. Si existen dudas acerca del nivel de la fístula en niños, se realizará una urografía retrógrada.

Las lesiones altas son más comunes en niños, pero no hay factores genéticos de riesgo conocidos. Pueden asociarse anomalías que incluyen la atresia esofágica, intestinal, malrotaciones, agenesia renal, hipospadias, reflujo vesicoureteral, extrofia vesical y alteraciones cardíacas y esqueléticas.

La clasificación más aceptada (Wingspread), distingue dos tipos principales:

- Supraelevador: Grupo alto e intermedio.
- Transelevador.

Algunos reconocen un tercer grupo en el cual se incluyen malformaciones cloacales en las cuales el tracto urinario, genital y gastrointestinal vierten a un canal común que comunica con el periné. Clínicamente la mayor parte de estas malformaciones se reconocen al nacimiento por la ausencia de un ano normal, comenzando precozmente con signos y síntomas de obstrucción intestinal baja.

ENFERMEDAD DE HIRSCHPRUNG O MEGACOLON CONGÉNITO.

Su incidencia aproximada es de 1:5.000 nacidos vivos (la mayoría a término), con una proporción varón:mujer de 4:1 (raza blanca=raza negra). Existe historia familiar en el 7% de los casos (hasta en el 21% si se extiende hasta el ciego). Es la causa más frecuente de obstrucción de colon en el recién nacido y supone un tercio del total de las obstrucciones neonatales. Se observa con más frecuencia en la trisomía 21 (entre el 3 y el 10%), en el síndrome de Laurence-Moon-Biedl-Bardt, en el síndrome de Waardenburg y junto con megavejiga-megauréter, criptorquidia, defectos del tabique interventricular y divertículo de Meckel.

ETIOLOGÍA.- Falta de emigración entre las semanas 8 y 12 de gestación, de las células de la cresta neural a la pared intestinal o fallo en la extensión cráneo-caudal de los plexos mientéricos y submucosos de dicha pared. A nivel molecular se han encontrado mutaciones en el protooncogén RET tanto en casos familiares como en esporádicos; así como mutaciones en los genes para los receptores de endotelina 3 y endotelina B.

ANATOMIA PATOLÓGICA.- Existe un segmento de pared intestinal sin células ganglionares que va desde el ano hasta una distancia variable. En el 85% sólo está afectado el recto-sigma, en el 15% llega hasta el ángulo hepático y en un 5% es agangliónico todo el colon (en estos casos puede existir aganglionismo también en ileon, yeyuno e incluso duodeno). Se observa hipertrofia muscular en la zona previa al segmento afectado y puede haber importante dilatación del intestino con gases y heces acumulados, lo que puede conducir a isquemia de la pared y a enterocolitis. Hay un aumento de acetilcolinesterasa debido al aumento proporcional de terminaciones nerviosas preganglionares, así como un déficit en la actividad de la sintetasa de óxido nítrico.

MANIFESTACIONES CLÍNICAS.-En los recién nacidos puede manifestarse como falta de expulsión de meconio o posteriormente con síntomas de una obstrucción intestinal parcial o completa con vómitos, distensión abdominal y ausencia de deposiciones. Los vómitos pueden ser biliosos e incluso fecaloideos y puede haber pérdida de peso y deshidratación.

Durante el periodo neonatal puede observarse también diarrea alternándose con el estreñimiento que puede producir una enteropatía pierde-proteínas con edema e hipoproteinemia. Estos síntomas son más leves si el paciente toma lactancia materna. La diarrea puede evolucionar a una enterocolitis fulminante debida al *Clostridium difficile* y ser precipitada por la distensión del colon. Produce deshidratación, shock y puede ser mortal en 24 horas. Es prioritario el rápido diagnóstico de dicho cuadro ya que es la primera causa de muerte en estos niños, elevando la mortalidad del 4 al 33%.

En los niños mayores esta enfermedad produce estreñimiento crónico, a veces desde el período neonatal, y distensión abdominal. En el tacto rectal no se palpan heces en el recto (en ocasiones se produce emisión de heces inmediatamente tras el examen digital). En los casos graves puede haber desnutrición que unido a la distensión abdominal puede confundir con un síndrome de malabsorción. Puede haber anemia hipocroma. En raras ocasiones esta enfermedad se manifiesta sólo como encopresis si el segmento agangliónico se limita al esfínter anal interno, y al conducto anal y recto inmediatamente vecinos. También puede cursar con ITUs recurrentes, obstrucción urinaria e hidronefrosis por la compresión extrínseca de la vía urinaria.

DIAGNÓSTICO DIFERENCIAL.-La enfermedad de Hirschprung debe distinguirse durante el período neonatal de: síndrome del colon izquierdo hipoplásico (más frecuente en hijos de madres diabéticas), hipomotilidad por hipermagnesemia, displasias neuronales, síndrome del tapón meconial, hipotiroidismo, sepsis, insuficiencia adrenal, hijos de madres adictas a opiáceos, y la atresia ileal con microcolon. En pacientes mayores se puede confundir esta enfermedad con: megacolon adquirido, estreñimiento idiopático crónico, estreñimiento rebelde, etc.

DIAGNÓSTICO.- Se realiza mediante biopsia rectal que debe tomarse un centímetro, como mínimo, por encima de la línea pectinada ya que el número de células ganglionares desciende habitualmente en la última porción del recto. Además de la ausencia de células ganglionares, se puede demostrar en la biopsia un aumento de acetilcolinesterasa mediante técnicas histoquímicas.

La radiografía simple de abdomen en lactantes con esta enfermedad demostrará dilatación de asas con ausencia de aire a nivel de recto (región presacra). En el enema opaco los hallazgos diagnósticos son:

1. Cambio brusco de calibre del intestino entre la porción gangliónica (dilatada) y la agangliónica (estrecha).
2. Contracciones en "dientes de sierra" en el segmento agangliónico.
3. Pliegues transversales paralelos en el colon proximal dilatado.
4. Colon proximal engrosado, nodular y edematoso si hay enterocolitis.
5. Retraso en la evacuación del bario más de 24 horas.

Estas características pueden no aparecer de manera completa en el recién nacido debido a que no existe aún una clara diferencia de tamaño entre el segmento enfermo y el sano.

La manometría anorrectal muestra una intensa elevación de la presión en el esfínter anal interno al distender el balón en la ampolla rectal. La exactitud de la prueba es de un 90% excepto en recién nacido. Una respuesta normal excluye el diagnóstico de megacolon congénito; si el resultado es dudoso será necesaria

la biopsia. Es una prueba muy útil en niños con segmentos agangliónicos muy cortos (< 5cm) y/o que tienen Rx baritada normal.

TRATAMIENTO.-El tratamiento es quirúrgico y en los recién nacidos se realiza en dos tiempos. En primer lugar se realiza una laparotomía limitada con biopsias múltiples y se hace una colostomía con la parte más distal del colon normal. Cuando el lactante tiene aproximadamente 12 meses de edad se realiza la segunda parte o reparación completa. Consiste en escindir el segmento agangliónico y tirar del segmento gangliónico hacia abajo a través del ano para anastomosarlo al conducto anal no más allá de 2.5 cm de la línea pectinada anorrectal (técnicas de Swenson, de Duhamel o la modificada de Soave o de Boley). No están indicados los enemas de limpieza repetidos con el deseo de retrasar la cirugía, ya que el pronóstico empeora mucho si ocurre un episodio de enterocolitis antes de la intervención. En casos de aganglionismo total de colon la intervención quirúrgica definitiva se hará a los 12-18 meses según la técnica de Martín (anastomosis entre el intestino delgado funcional y el colon distal a nivel del ángulo esplénico) o de Ziegler (miomectomía total).

En niños mayores se recomienda también una colostomía previa que se cierra después de la cirugía definitiva.

Después de la cirugía puede tardar en adquirirse los hábitos de la defecación y puede haber incontinencia alternando con diarrea, pero con el tiempo la mayoría de los niños recobran la continencia.

DEFECTOS DE ROTACIÓN DEL INTESTINO

MALROTACIÓN INTESTINAL

La rotación y fijación del intestino tiene lugar dentro de los tres primeros meses de la vida fetal. En los estadios más precoces el tubo digestivo es un conducto único desarrollado fuera de la cavidad celómica que tiene que irse diferenciando en sus diferentes tipos, y establece una serie de rotaciones para adaptarse a su nuevo hábitaculo dentro de la cavidad abdominal. Si estas rotaciones se realizan de forma patológica, o existen factores extrínsecos que imposibilitan la fijación normal de este intestino, se producen las llamadas malrotaciones intestinales, de las que se estudian diferentes tipos pero que todas ellas pueden provocar obstrucción intestinal en la época neonatal con mayor o menor precocidad.

1. Situación de “No Rotación”: se denomina también “meso común” o malrotación tipo I. En esta situación el intestino se encuentra sin fijar, el duodeno es anterior a los vasos mesentéricos y el colon está absolutamente

libre, sin fijación alguna Se encuentra con frecuencia en defectos congénitos de la pared anterior del abdomen (onfalocele, gastrosquisis) y también en hernias diafragmáticas. La complicación más grave y frecuente de esta situación es el vólvulo intestinal, que se produce al rotar más de 360 grados el intestino sobre el eje de los vasos mesentéricos. En estas ocasiones el cuadro clínico es muy grave, la sintomatología es aguda con obstrucción intestinal completa, hemorragias, etc; y aún interviniéndose con urgencia la mortalidad es muy alta.

2. Malrotación tipo II: En este caso el duodeno no llega a colocarse en su posición normal y su rotación se produce sin pasar por debajo de los vasos mesentéricos. Se suele acompañar de bandas fibrosas (de Ladd) que desde el parietocólico derecho llegan a la raíz del meso y comprimen el duodeno a su paso, obstruyendo su luz de manera extrínseca.

3. Malrotación tipo III: En este tipo se produce un defecto de rotación más complejo. Existen subdivisiones de este grupo, aunque en síntesis podemos encontrar hernias de delgado formadas con repliegues peritoneales con el mesocolon o parietocólico derecho que forman las llamadas hernias paraduodenales o mesocólicas, que provocan la obstrucción del intestino delgado.

4. Rotación incompleta del colon: En estos casos el ciego aparece debajo del hígado o adherido a él. Existen bandas fibrosas que comprimen el duodeno y provocan su obstrucción.

El estudio radiológico con contraste nos ayudará al diagnóstico, visualizando la rotación duodenal, y el enema opaco nos ayudará a demostrar la situación del colon.

TRATAMIENTO.- En caso de vólvulo el cuadro clínico es muy grave, el estado general está afectado y el neonato cae en shock con rapidez al sufrir compromiso vascular intestinal. No se debe perder tiempo en exploraciones complementarias que no sean estrictamente necesarias.

- La radiología nos demostrará muy escaso aire intestinal.

- La colocación de una sonda nasogástrica demostrará la existencia de sangre oscura o en posos de café.

- Es necesario reponer el estado general del niño lo mejor posible, pero la intervención quirúrgica es muy urgente.

- En caso de malrotación sin vólvulo, con compresión duodenal extrínseca la urgencia es menor y seguiremos la pauta de cualquier tipo de obstrucción intestinal alta.

TRATAMIENTO QUIRÚRGICO.- En caso de vólvulo el cirujano debe realizar una laparotomía amplia y explorar todo el intestino. Debe desvolvular el intestino y esperar unos minutos hasta que se recupere la vascularización del mismo o se delimiten claramente las zonas que se deben resear por irreversibilidad de su alteración vascular. Si la situación del intestino no nos permite delimitar la resección, está justificado cerrar la laparotomía y a las 48 horas volver a abrir para revisar de nuevo el intestino. Se puede utilizar una cremallera sintética, poco empleada todavía en Cirugía pediátrica y más en adultos para revisar el intestino cada 12 horas. Si el cirujano tiene que hacer una gran resección, puede quedar como resultado un intestino corto, con su amplio cortejo de complicaciones.

En caso de Malrotación simple, sin vólvulo, se deben seccionar las bandas que comprimen el duodeno u otras vísceras y dejar el intestino en la mejor situación posible, generalmente con el delgado a la derecha y el colon a la izquierda.

En todos los casos de malrotación intestinal, el cirujano que practica la laparotomía, debe resear el apéndice, si éste es asequible en su abordaje, pues este hecho puede beneficiar extraordinariamente al paciente en el futuro.

TRATAMIENTO POSTOPERATORIO.- Hay casos en los que se plantea a priori un postoperatorio largo y difícil. Es el caso del gran reseado intestinal, como consecuencia de un vólvulo completo. En estos casos el neonato entra en el protocolo de tratamiento del "síndrome de intestino corto", y se establece en primer lugar un periodo largo de alimentación parenteral exclusiva, que es sustituida luego por enteral continua con dietas elementales, hasta que se llega a la última fase de tratamiento con la dieta oral fraccionada. En estos pacientes el postoperatorio comienza ya con la exigencia de vías centrales no sólo para monitorización de parámetros convencionales como pueden ser la presión venosa o arterial, sino también para la administración de soluciones parenterales de alimentación.

Otros casos, el de las malrotaciones que se resuelven sin resección intestinal, plantean un postoperatorio muy simple, el de una simple laparotomía que si no surgen complicaciones puede comenzar con tránsito intestinal a las 72 horas.

Cuando se resean bridas que comprimen de forma extrínseca el intestino, una vez reseadas, pueden de alguna manera volver las asas a su posición primitiva y tardar 3 ó 4 días más de lo normal en establecerse un tránsito intestinal normalizado.

DUPLICACIONES DIGESTIVAS

Se denominan duplicaciones digestivas, aquellas formaciones quísticas, que se desarrollan en las cercanías del tubo digestivo, generalmente sin conexión con él, a menos que se perforen. Su epitelio es digestivo y secretor. Su localización es variable y podemos encontrarlas a lo largo de todo el trayecto digestivo: esófago, estómago, duodeno, e intestino delgado y recto. Desde el punto de vista embriológico, parece lógico pensar que son remanentes del conducto neuroentérico, o según la teoría de Tander, defectos en la recanalización de su clásico modelo digestivo.

El diagnóstico se realiza a veces de manera fortuita, asintomática, y otras veces por los síntomas que se acompañan, como son dolor, disfagia, vólvulo intestinal, hemorragias digestivas, etc. La prueba más segura para el diagnóstico de las duplicaciones esofágicas es la Resonancia Nuclear Magnética. En el abdomen, la ecografía puede ser suficiente, pues se evidenciará una masa en la proximidad del intestino, que a veces lo comprime, especialmente cuando es una duplicación rectal, de contenido líquido y de forma redondeada o tubular.

El tratamiento debe ser quirúrgico, con extirpación de la masa quística con frecuencia unida al asa del intestino adyacente. En el tórax las duplicaciones esofágicas provocan disfagia, y a veces disnea y dificultad respiratoria al encontrarse entre la tráquea y el esófago.

El tratamiento postoperatorio depende del tipo de la intervención, pero en general es el de una mínima resección intestinal sin infección.

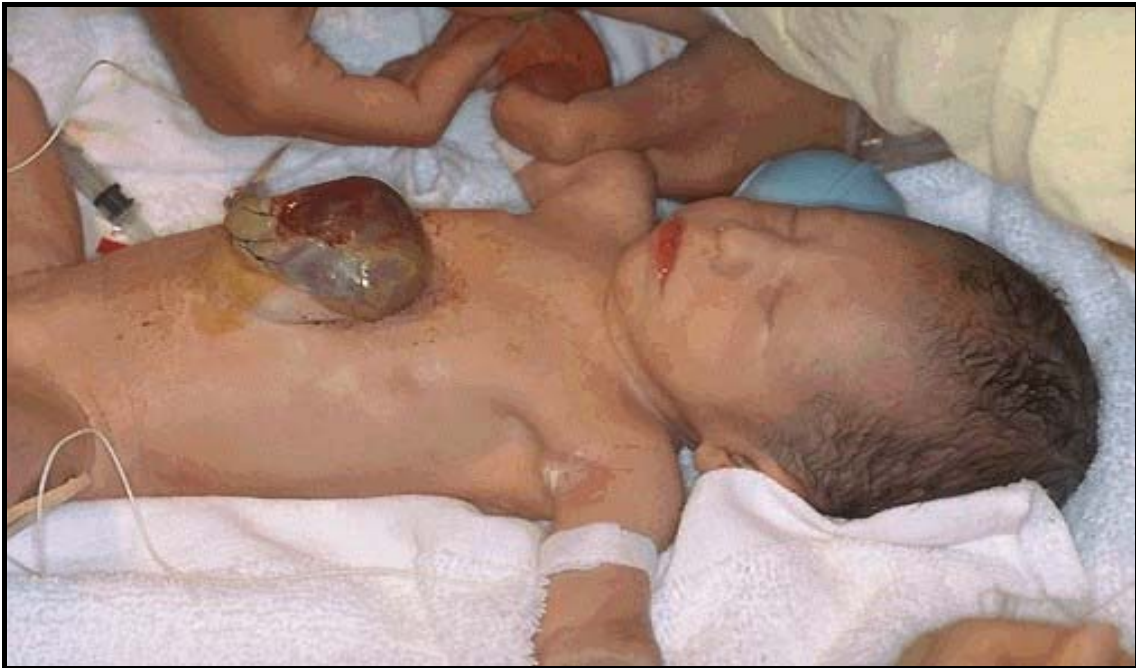DEFECTOS DE LA PARED ABDOMINAL

HERNIA UMBILICAL

Se produce por el cierre incompleto o debilidad del anillo umbilical. El epiplon o intestino herniado está recubierto por la piel. Más frecuente y llamativa en la raza negra, se manifiesta como una tumefacción blanda, que aparece sobretodo cuando el niño llora. La mayoría aparecen durante los seis primeros meses y desaparecen espontáneamente antes del primer año; incluso algunas de gran tamaño desaparecen a los cinco años sin actitud terapéutica alguna, por lo que en general no está indicado el tratamiento quirúrgico.

ONFALOCELE

La integridad de la pared abdominal fetal depende del apropiado pliegue craneocaudal y lateral del disco embrionario. En condiciones normales dicho proceso da lugar a un anillo umbilical intacto en torno a las cinco semanas de gestación. El fallo en la migración y fusión de los pliegues abdominales laterales supone una inserción del cordón umbilical sobre un saco de onfalocele central rodeado de un revestimiento, es decir es la herniación del paquete abdominal por la raíz del cordón umbilical, recubierto por peritoneo. El tamaño del saco dependerá de su contenido: estómago, intestino, hígado, bazo, etc. El defecto en el crecimiento y fusión de los pliegues laterales y craneales originará la pentalogía de Cantrell: hendidura esternal, defectos diafragmáticos, pericárdicos, cardíacos (incluyendo ectopia cordis) y onfalocele. Si el defecto es caudal y lateral aparecerá extrofia vesical o cloacal con onfalocele hipogástrico. La incidencia de malformaciones asociadas es mayor que en la hernia umbilical o la gastrosquisis, e incluye anomalías cardíacas, neurológicas, genitourinarias, esqueléticas o cromosómicas (trisomías 13, 18 y 21) hasta en el 67% de los casos. Otra posibilidad es la aparición del síndrome de Beckwith-Wiedemann: onfalocele, macroglosia, macrosomía e hipoglucemia. En estos casos la hiperplasia pancreática o nesidioblastosis puede asociarse a severos casos de hipoglucemia en las primeras horas de vida, las cuales pueden causar daños neurológicos permanentes si no se anticipa este hecho.



Onfalocele.

GASTROSQUISIS

A diferencia del onfalocele el tamaño en el defecto de la pared abdominal es más pequeño y lateral al ombligo. El cordón umbilical se encuentra normalmente inserto en la pared abdominal justo a la izquierda del defecto.

En la gastrosquisis no hay saco de revestimiento y las vísceras herniadas son una pequeña cantidad de intestino o colon ascendente. El intestino herniado puede presentar atresias, isquemias segmentarias, etc. El compromiso vascular sucede como consecuencia de la compresión del flujo de los vasos mesentéricos cuando el defecto en la pared abdominal es extremadamente pequeño. Otra posibilidad es la aparición de serositis intestinal fruto de la exposición al líquido amniótico, y esto está temporalmente relacionado con la emisión de orina fetal.

La patogénesis de la gastrosquisis es controvertida; según Shaw surge como consecuencia de la ruptura de una hernia umbilical en el punto más débil del saco herniario, es decir, a nivel de la involución de la vena umbilical derecha.

La gastrosquisis rara vez se asocia a malformaciones extra gastrointestinales de importancia. Pueden verse sin embargo con relativa frecuencia casos de atresias yeyunoileales, enteritis isquémicas, malrotaciones, prematuridad (hasta en el 60% de los casos), etc.

La incidencia de gastrosquisis se ha incrementado en las últimas tres décadas, pero sigue siendo una entidad poco común. Posiblemente en relación con deficiencias dietéticas, es mucho más común que el onfalocele en madres jóvenes, y con un índice de masa corporal bajo durante el embarazo. También se han detectado en estas mujeres bajos niveles de alfa-caroteno, glutatión y una ingesta elevada de nitrosaminas.

El diagnóstico de todas estas anomalías es evidentemente de visu, aunque el diagnóstico prenatal ecográfico es de elección.

Para estas entidades es importante el manejo precoz de su exceso de pérdida de calor, fluidos y proteínas como consecuencia de la exposición visceral. Además estos niños tienen un elevado riesgo de contaminación y sepsis debido a la ausencia de barrera cutánea, por lo que deben recibir antibióticos de amplio espectro, además de una "cubierta" húmeda, templada e impermeable a fluidos. Dentro del manejo inicial debe explorarse la lengua para descartar macroglosia y palpación esternal para excluir hendiduras u otros defectos que suelen asociarse a anomalías cardíacas, las cuales influyen en el momento a realizar la cirugía. Los niños con intestino eviscerado expuesto, requieren cirugía inmediata tras la resucitación, mientras que aquellos con saco herniario pueden ser evaluados con más calma. La corrección quirúrgica será

individualizada y aunque el cierre del defecto de la pared en el primer acto quirúrgico es deseable, no es esencial. Hay varias posibilidades quirúrgicas:

1. Corrección de la hernia y cierre del defecto abdominal. Es el caso de niños con evisceración intestinal pequeña y aislada. Al reintroducir el contenido herniado, puede producirse un aumento de la presión intraabdominal que comprometa el retorno venoso de la vena cava inferior, y una elevación diafragmática que origine complicaciones respiratorias y hemodinámicas. Por ello estos niños a menudo requieren periodos prolongados de soporte ventilatorio y parálisis muscular.

2. Reducción en etapas. Preferible para niños con defectos grandes que contienen hígado e intestino, y para aquellos que no toleran la corrección anterior. Supone la colocación de una malla o prótesis de silastic que refuerce el conjunto y permita la reducción paulatina y diaria del material herniado en la cavidad abdominal. El proceso total puede llevar diez días o más, y al final el silástico será retirado y la pared abdominal cerrada. Debe vigilarse el compromiso vascular a través de la malla y controlarse la infección local con aplicación de povidona yodada. Si la reducción completa no es posible después de 10-14 días, la hernia residual será cubierta con piel como se describe en el apartado siguiente.

3. Uso de un "alerón" de piel sobre la víscera herniada sin reparación de la pared. Se usa de forma primaria en aquellos con múltiples y complejas anomalías congénitas. Esta piel se movilizará lateral e inferiormente, pero no en dirección craneal para no impedir el crecimiento torácico. Posteriormente la hernia ventral se reparará a los 6-12 meses, lo cual dará tiempo al crecimiento de la cavidad peritoneal. Mientras tanto el niño deberá dormir en decúbito prono.

4. Métodos no quirúrgicos. Consiste en el desecado del saco y está indicado en niños que no toleran la cirugía y en aquellos con anomalías congénitas incorregibles. También puede utilizarse cuando la reducción por etapas falla por complicaciones infecciosas. Entre los agentes usados se incluye el mercurocromo, el thimerosal (Merthiolate), sulfadiazina argéntica, nitrato de plata, alcohol, diversos polímeros e injertos cutáneos humanos y porcinos.

Incluso bajo óptimas condiciones existe un riesgo incrementado de enterocolitis necrotizante y obstrucción intestinal mecánica, que pueden ocurrir meses después de la cirugía. La hiperalimentación temprana ha mejorado las tasas de mortalidad y permitido una normal nutrición y mantenimiento de la temperatura corporal. Independientemente del método quirúrgico empleado la hernia ventral a lo largo de la línea de cierre es un hecho común y requiere su posterior reparación en quirófano.

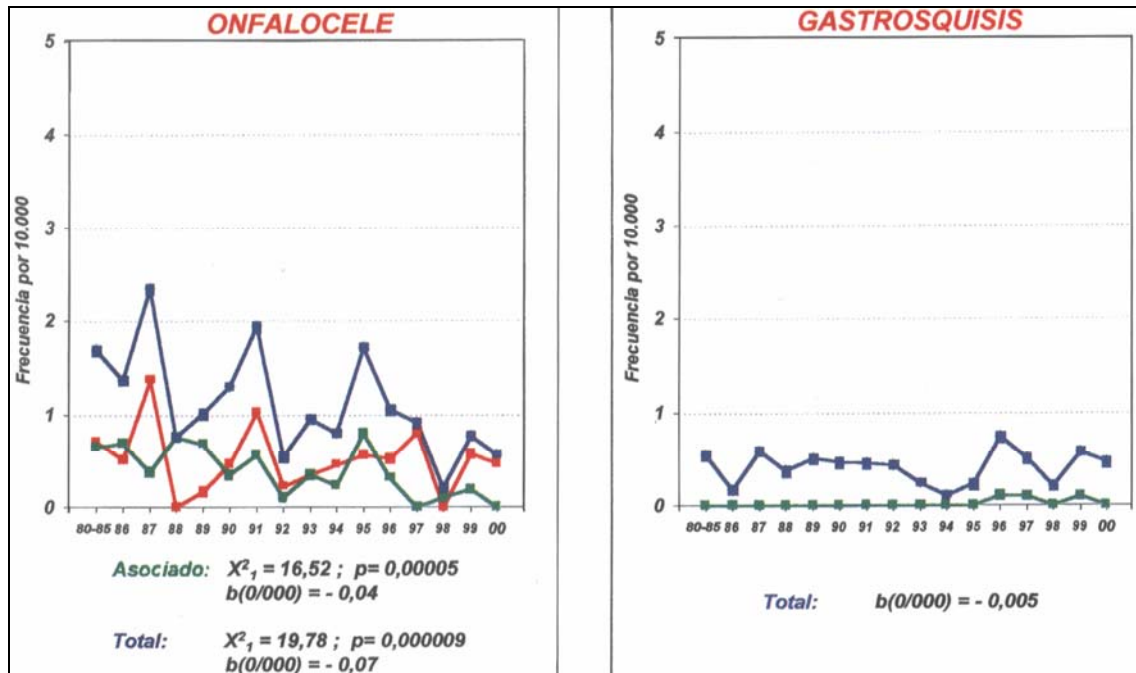


Fig. 7: Incidencia de onfalocele y gastrosquisis.
 Prevalencia x 10.000 RN por Comunidades Autónomas:

	Atresia/estenosis de esófago			Atresia/estenosis de ano/recto			Onfalocele			Gastrosquisis		
	80-85	86-99	2000	80-85	86-99	2000	80-85	86-99	2000	80-85	86-99	2000
Andalucía	3,78	2	0*	2,77	1,78	1,99	0,5	1,26	0	1,26	0,37	0*
Aragón		1,89	0		1,26	0		1,26	5,69		0	0
Principado de Asturias	1,94	2,71	0	7,77	1,55	0*	0	0,39	5,95**	1,94	0	0*
Islas Baleares (Menorca)	4,47	2,78	0	8,95	2,78	0	0	0	0	0	0	0
Canarias	12,9	2,62	11,46	0	1,43	0	0	0,48	0	0	1,19	11,46**
Cantabria		1,37	0		0,34	2,84		0,68	0		0,34	0
Castilla-La Mancha	1,88	2,1	0,84	3,01	2,29	0	2,45	1,05	0*	0,38	0,2	0,84
Castilla y León	2,58	1,53	4,35	2,38	2,39	5,8	2,58	1,44	0*	0,4	0,19	0
Cataluña	2,81	1,12	1,93	2,81	2,23	0,96	0,28	0,77	0	0,56	0,17	0
Comunidad Valenciana	1,52	0,72	0	1,01	1,44	2,64	0	1,08	0	0,51	0	0
Extremadura	0,95	2,85	1,64	1,89	3,74	3,27	1,89	2,32	0	0	0,89	0
Galicia	1,28	1,71	3,61	2,78	3,14	0	1,93	1,29	1,81	0,64	1	0
La Rioja	0,78	1,5	0	7,06	1	0*	3,14	0,5	0	0	0	0
Comunidad de Madrid	2,81	1,65	0,85	0,4	1,65	0,85	1,2	0,93	1,69	0	0,31	0
Región de Murcia	0,89	2,42	2,86	2,66	2,59	2,15	2,66	1,04	0,72	0	0,78	1,43
Navarra	4,5	1,56		2,57	2,34		1,28	1,17		1,28	0	
País Vasco	1,55	1,71	0	1,55	2,48	0	2,53	0,78	0*	0,58	0,62	0
Andorra		3,19			0			0			0	
TOTAL:	2,3	1,85	1,51*	2,54	2,17	1,61	1,7	1,07	0,57*	0,55	0,4	0,47
Chi-cuadrado:	30,8	17,6	24,9	29,5	23,3	15,83	21,66	16,6	24,95	11,16	31,4	51,36
p < 0,05:	+	-	-	+	-	-	-	-	-	-	+	+

* Existe tendencia lineal DECRECIENTE estadísticamente significativa.

** Existe tendencia lineal CRECIENTE estadísticamente significativa.